□□□□□□□□□□□□□□□□□□□□

Image



Image

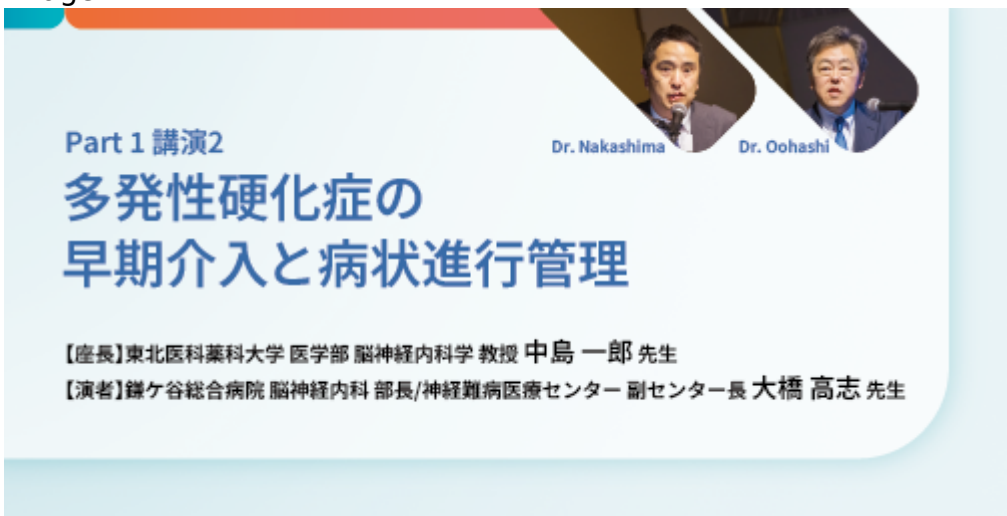

high efficacy DMT□□□□□□□□□□□

□□□□□□□MS□□□□□□100□□Epstein-Barr□□□□□EBV□□□□□□□□□□□□□MS□□□□□□EBV□□□□□□□□□□□B□□□
□□□□□□□□□□□□□□□□□□□

図1 進行型MSにおける神経炎症のコンパートメント化

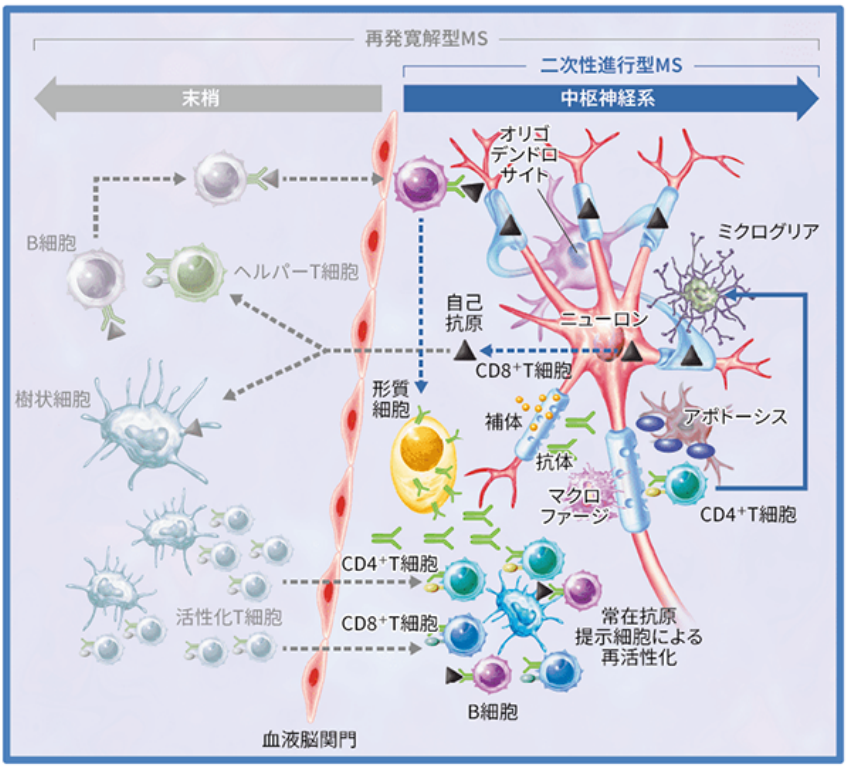

El Behi M, et al.: Immunol Lett. 2005; 96(1): 11-26.より一部改変

□□□□□□□□□□□□□□□□□□□□□□□□□□□□□□

□□□□□□□□□□□□□□□□□□□

□□□□□□□□□□□□□□□□□□□□□□□□□□□□□ (FS) □□□□□□□□□□□□□□□□□□□□