NOVARTIS

□□□□□□□□□□Vol.01 [□□□□□□□□□]

□□□□□□□□□□

Vol.01 [□□□□□□□□□]□□□□□□□□□

□□□□	40□□□
□□□□	□□□□□
□□□□□	□□□□□□2□□□□
□□□□□	□□□□□□□□□□□□□□□□□□□□IBD□□□□□□□□□□□□□□□□□□□

□□□□□□□□□ □□□□□□□ □□□□□□□□□□□□□ □□□ □□ □□ □□

□□□

X□□□□□□□□□□□□□□□□□□□

□□□□

□□□□□□□□□□□□□□□□□□□□□□□□□□□□□

□□□□□

□□□□□□□□□□□30□□□
□□□□□□□□□□□X□□□□□□□□□□□□□□□□□□□□4□□□□□□□
□□X□□”□□□□□calcification□”□□□□□□□□□□□□□□□□□□
□□□□□□MRI□□□□□□□T1□□□□□□□STIR□□□□□□□□□□□□□□□□□□□□T1□□□□□low□STIR□□□High□□□□□□□□□□□
□□□□□T1□□□□□□□□□□□□□□□□□□□□□□□□□□□□□□□5□□
□□□HLA B-27□□□□□□NSAIDs□□□X□□

□□4 □□X□ □□□□□ □□□□□

Image

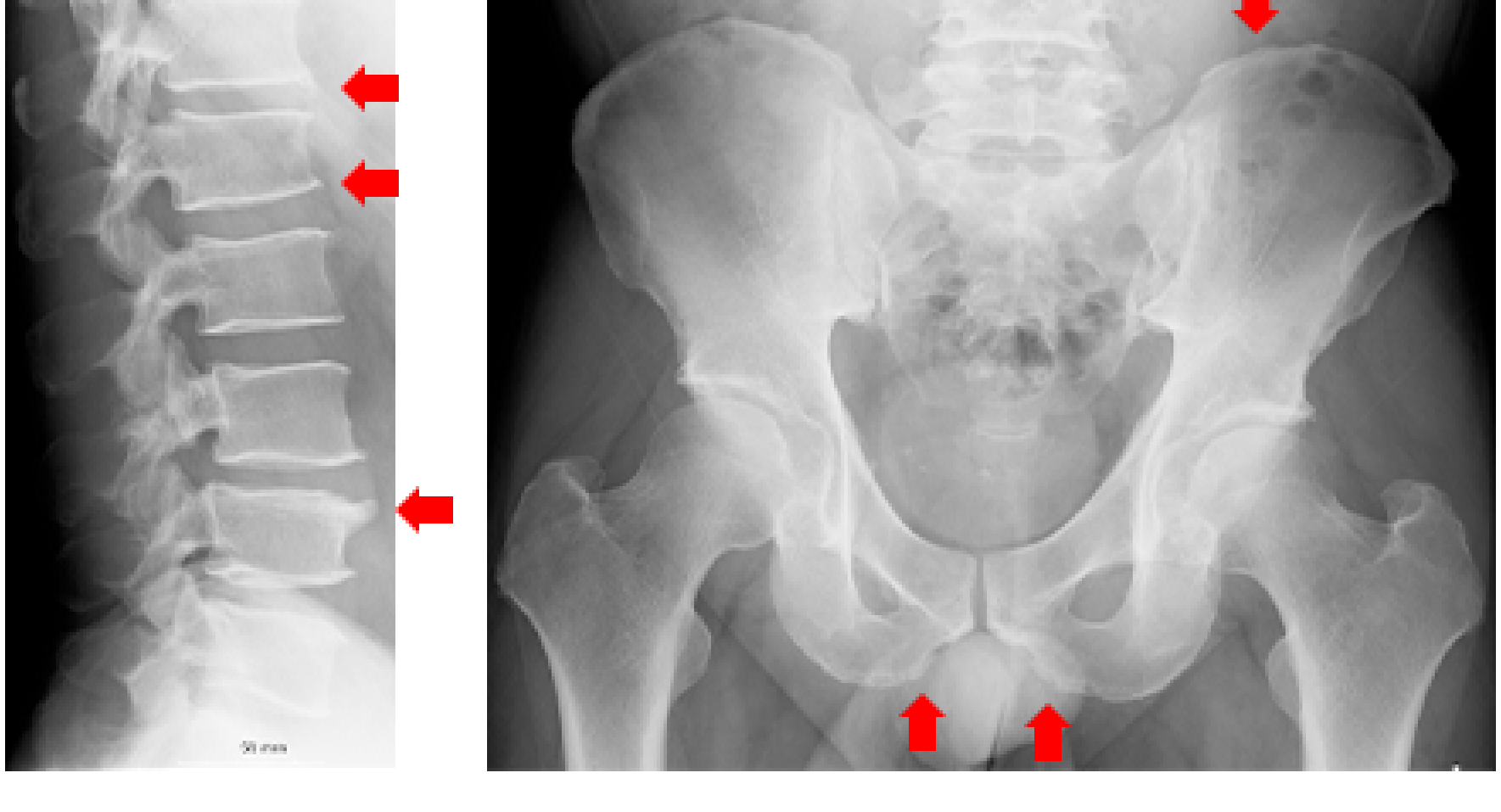

Non-marginal□□□Marginal□□□□□□□(□)
□□□□ Grade 1□□□□□□□□□□□□□□□□□□□calcification□□(□)

□□5 □□□□MRI□□□□□□□□T1□□□□□□□□STIR□□

Image

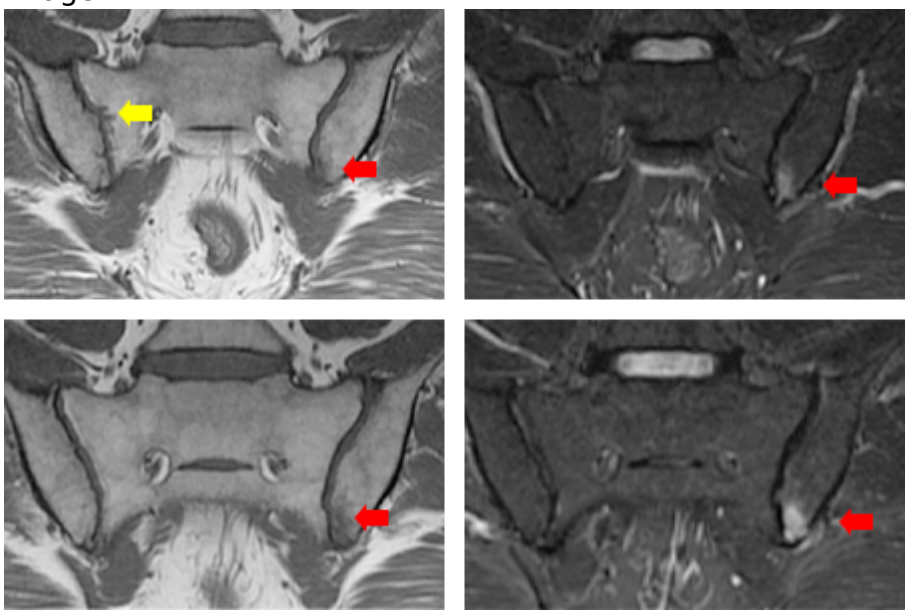

□□□□3□□□□□□□T1□□□□ low STIR□□ high□□□□□□□□□□□□□□□□
T1□□□□□□□□□□□□□□□□□□□□

CTX00014JG0001
2023□4□□□

□□□□□
□□□□□□□□□□ □□□□

□□□□□□□□□□□□□□□□

□□□□□□□

Source URL:
https://www.pro.novartis.com/jp-ja/support/lecture/joint_finding/case001_answer_01